

TEKNIK PEMERIKSAAN *CERVICAL* 4 POSISI DENGAN KLINIS TETRAPLEGIA MENGGUNAKAN MODALITAS *DIGITAL RADIOGRAPHY (DR)* DI INSTALASI RADIOLOGI RUMAH SAKIT X

Hasya Miftakul Fauziah^{1*}, Ridha Rachmathiany²

^{1,2}Program Studi Radiologi, Universitas STRADA Indonesia

*Corresponding author: hasyamiftakul@gmail.com

ABSTRAK

Pemeriksaan radiologi radiografi *cervical* merupakan pemeriksaan yang sering dilakukan di rumah sakit. Pemeriksaan *ossa cervical* adalah salah satu pemeriksaan radiologi tanpa menggunakan media kontras. Indikasi pada *cervical* yang dialami adalah *tetraplegia*. Modalitas yang digunakan pada laporan kasus ini yaitu *Digital Radiography*. Tujuan penelitian ini untuk mengetahui teknik pemeriksaan *cervical* 4 posisi dengan klinis *tetraplegia*.

Metode yang dilakukan adalah secara deskriptif. Riwayat pengkajian bahwa pada tanggal 18 Januari 2024 pukul 20:45 WIB datang seorang pasien atas nama Tn. P dalam keadaan tidak bisa bergerak, untuk melakukan tindakan foto rontgen *cervical* 4 posisi yaitu posisi AP, *Lateral*, *Oblique* Kanan, dan *Oblique* Kiri dengan membawa surat permintaan foto rontgen. Hasil bacaan dokter dapat disimpulkan bahwa pada pemeriksaan foto rontgen yang dilakukan pada Tn. P tampak adanya fraktur dislokasi C4, *Spondylosis uncocervical*, dan *spondyloarthritis* di C5-C6 kanan kiri.

Hasil penelitian menunjukkan bahwa pada pemeriksaan foto rontgen *Ossa Cervical* yang dilakukan di Instalasi Radiologi Rumah Sakit Umum Daerah Simpang Lima Gumul menggunakan proyeksi AP, *Lateral*, *Oblique* (RPO dan LPO) dengan batas kolimator atas 3 cm diatas MAE dan batas bawah T1 atau 3 cm di bawah bahu. Dari pemeriksaan radiografi *Ossa Cervical* tersebut dapat dilihat struktur anatomi dan patologi dengan cukup jelas.

Kata Kunci : *cervical*, modalitas, *tetraplegia*

ABSTRACT

Cervical radiology examination is a examination that is often performed in hospitals. Cervical *ossa examination* is one of the radiological examinations without using contrast media. The indication in the *cervix* is *tetraplegia*. The modality used in this case report is *Digital Radiography*. The purpose of this study is to determine the technique of 4-position cervical examination with *clinical tetraplegia*.

The method used is descriptive. The assessment history that on January 18, 2024 at 20:45 WIB, a patient came on behalf of Mr. P in a state of immobility, to perform a cervical X-ray in 4 positions, namely the AP, *Lateral*, *Right Oblique*, and *Left Oblique* positions by bringing a request letter for X-rays. The results of the doctor's reading can be concluded that the X-ray examination carried out on Mr. P showed a fracture of C4 dislocation, *uncocervical spondylosis*, and *spondyloarthritis* in the right and left C5-C6.

The results of the study showed that the examination of *Cervical Ossa* X-ray photos carried out at the Radiology Installation of the Simpang Lima Gumul Regional General Hospital used AP, *Lateral*, *Oblique* (RPO and LPO) projections with an upper collimator limit of 3 cm above the MAE and a lower limit of T1 or 3 cm below the shoulder. From the radiographic examination of the *Cervical Ossa*, the anatomical structure and pathology can be seen quite clearly.

Keywords: *cervical*, modality, *tetraplegia*



TEKNIK PEMERIKSAAN *CERVICAL* 4 POSISI DENGAN KLINIS TETRAPLEGIA MENGGUNAKAN MODALITAS *DIGITAL RADIOGRAPHY* (DR) DI INSTALASI RADIOLOGI RUMAH SAKIT X

PENDAHULUAN

Teknik radiografi *cervical* merupakan salah satu teknik foto radiologi diagnostik yang bertujuan untuk mendapatkan keseluruhan gambaran dari *columna vertebralis cervical*, misalnya saja *cervical root syndrome*, fraktur, trauma, dislokasi, *corpus alienum* dan lain sebagainya. Pemeriksaan radiologi radiografi *cervical* merupakan pemeriksaan yang sering dilakukan di rumah sakit. Umumnya pada pemeriksaan *cervical* menggunakan central ray tegak lurus. Padahal hal ini sangat mempengaruhi hasil radiograf (Farida Wahyuni, Sri Sugiarti, Rizky Rohmadi, 2019).

Tetraplegia juga dikenal sebagai *Quadriplegia*, didefinisikan sebagai disfungsi atau hilangnya fungsi motorik dan/atau sensorik di daerah *cervical vertebrae*. Hilangnya fungsi motorik dapat muncul sebagai kelemahan atau kelumpuhan yang menyebabkan hilangnya sebagian atau seluruh fungsi pada lengan, tungkai, tubuh, dan panggul. Hilangnya fungsi sensorik dapat muncul sebagai gangguan atau ketidakmampuan total untuk merasakan sentuhan ringan, tekanan, tusukan atau nyeri, dan panas. *Tetraplegia* didefinisikan dalam banyak cara, C1-C4 biasanya lebih memengaruhi pergerakan lengan dibandingkan cedera C5-C7 (Wikipedia, 2006). Menurut WHO (2013) Sejak tahun 2010, *disabilitas neurologis* yang diderita adalah *tetraplegia incomplet* sebesar 40,6%, *paraplegia incomplet* 18,7%, *paraplegia complet* 18% dan *tetraplegia complet* 11,6% (Untung Nur Harahap, 2020).

Pada pemeriksaan *cervical* di Rumah Sakit Umum Daerah Simpang Lima Gumul umumnya menggunakan proyeksi AP dan *Lateral*. Namun, dalam kasus tertentu pemeriksaan *cervical* digunakan proyeksi AP, *Lateral*, dan *Oblique* (RPO dan LPO). Dengan alasan diatas, maka penulis tertarik untuk mengangkatnya dalam bentuk tulisan dengan judul "Teknik Pemeriksaan *Cervical* 4 Posisi dengan Klinis *Tetraplegia* menggunakan Modalitas *Digital Radiography*".

METODE

Metode yang dilakukan adalah dengan pendekatan analisis deskriptif. Pada tanggal 18 Januari 2024 pukul 20:45 WIB datang seorang pasien atas nama Tn. P ke Instalasi Radiologi Rumah Sakit Umum Daerah Simpang Lima Gumul dalam keadaan tidak bisa bergerak, Tn. P datang dengan brankar bersama perawat dari IGD untuk melakukan tindakan foto rontgen *cervical* 4 posisi yaitu posisi AP, *Lateral*, *Oblique* Kanan, dan *Oblique* Kiri dengan membawa surat permintaan foto rontgen. Kondisi pasien yang tidak kooperatif dalam melakukan foto rontgen membuat waktu pemeriksaan menjadi cukup lama dan cukup sulit dalam memosisikan pasien. Pemeriksaan dilakukan menggunakan modalitas *Digital Radiography*. Secara umum, tidak ada persiapan khusus yang dilakukan pasien ketika akan melakukan foto rontgen *cervical*. Tetapi sebelum dilakukan foto rontgen, pasien harus dipastikan tidak memakai kalung atau benda-benda

TEKNIK PEMERIKSAAN *CERVICAL* 4 POSISI DENGAN KLINIS TETRAPLEGIA MENGGUNAKAN MODALITAS *DIGITAL RADIOGRAPHY* (DR) DI INSTALASI RADIOLOGI RUMAH SAKIT X

logam yang dapat mempengaruhi hasil citra radiograf.

DISKUSI

Prosedur kerja dalam pemeriksaan *cervical* di Instalasi Radiologi Rumah Sakit Umum Daerah Simpang Lima Gumul yaitu pertama menerima dan membaca surat permintaan foto yang dibawa perawat yang mengantar pasien ke ruang radiologi. Kemudian, memasukkan data pasien ke monitor dan memastikan kembali identitas pasien sudah benar. Ketika akan memposisikan pasien menggunakan bahasa yang sopan. Memberikan pengertian kepada pasien sesederhana mungkin agar mudah dimengerti dan proses ekspose berjalan baik. Setelah memposisikan pasien selesai, instruksikan kepada pasien agar tidak bergerak dan saat akan melakukan ekspose pastikan memantau pasien dari kaca pelindung untuk menghindari adanya *reject*.

Perlu persiapan alat sebelum dilakukan foto rontgen, diantaranya pesawat sinar -x model General X-ray DR merk philips, detektor 35x43 cm, monitor, printer, film, dan apron. Secara umum, tidak ada persiapan khusus yang dilakukan pasien ketika akan melakukan foto rontgen *Ossa Cervical*. Tetapi sebelum dilakukan foto rontgen, pasien harus dipastikan tidak memakai kalung atau benda-benda logam yang dapat mempengaruhi hasil citra radiograf. Selain itu, memberikan pengertian kepada pasien atau seseorang yang membantu dalam pemeriksaan pasien tentang pelaksanaan yang akan dilakukan sehingga pasien tahu tindakan yang akan dilakukan selama pemeriksaan.

Secara umum, tidak ada persiapan khusus yang dilakukan pasien ketika akan melakukan foto rontgen *cervical*. Tetapi sebelum dilakukan foto rontgen, pasien harus dipastikan tidak memakai kalung atau benda-benda logam yang dapat mempengaruhi hasil citra radiograf. Selain itu, memberikan pengertian kepada pasien atau seseorang yang membantu dalam pemeriksaan pasien tentang pelaksanaan yang akan dilakukan sehingga pasien tahu tindakan yang akan dilakukan selama pemeriksaan.

Teknik pemeriksaan yang dilakukan:

1. Proyeksi AP (*Anteroposterior*)
 - a. Posisi Pasien : *supine* di atas brankar.
 - b. Posisi Objek :
 - 1) Memposisikan kepala dan leher menghadap ke atas.
 - 2) Mensejajarkan MSP dengan garis tengah detektor.
 - 3) Karena kepala tidak bisa didongakkan, sebab kondisi pasien yang tidak kooperatif sehingga dibutuhkan alat bantu yang diletakkan dibawah leher untuk menumpang leher dan kepala agar terlihat sedikit mendongak.
 - c. Central Ray : 35° ke arah *cranial/cephalad* (karena posisi pasien yang

TEKNIK PEMERIKSAAN *CERVICAL 4* POSISI DENGAN KLINIS TETRAPLEGIA MENGGUNAKAN MODALITAS *DIGITAL RADIOGRAPHY (DR)* DI INSTALASI RADIOLOGI RUMAH SAKIT X

sudah menyudut/miring sekitar 20° dimana kepala brankar dinaikkan)

- d. Central Point : pada C4
- e. FFD : 100 cm
- f. Faktor Eksposi : kV 66 mAs 10
- g. Kriteria Radiograf :
 - 1) Hanya tampak *ossa cervical* dari C4 -C7 (karena posisi kurang optimal).
 - 2) Ruang antara *pedicles* dan *discus intervertebralis* terlihat tetapi tidak optimal.
 - 3) Tampak 1/2 *skull* dan *ossa thoracal* dari T1-T3.
 - 4) Tidak ada rotasi.

2. Proyeksi *Lateral*

- a. Posisi Pasien : *supine* di atas brankar.
- b. Posisi Objek :
 - 1) Kepala dan leher tetap dalam posisi yang sama ketika proyeksi AP.
 - 2) Meletakkan detektor pada samping kepala bagian kanan, memberikan penyangga berupa bantal untuk menopang detektor agar dalam posisi tegak lurus dan tidak jatuh.
 - 3) Mensejajarkan *midcoronal* dengan garis tengah detektor.
 - 4) Meminta bantuan perawat (karena tidak ada keluarga yang berada di ruang radiologi), perawat diberikan apron untuk melindungi diri lalu diminta menarik kebawah semaksimal mungkin kedua tangan pasien.

c. Central Ray : tegak lurus terhadap detektor

d. Central Point : pada C4

e. FFD : 100 cm

f. Faktor Eksposi : kV 73 mAs 10

g. Kriteria Radiograf :

- 1) Tampak *ossa cervical* dari C2-C6 cukup jelas, C1 dan C7 tampak namun tidak terlalu jelas.
- 2) Jarak antar *ossa cervical* tidak optimal karena posisi pasien yang tidak mendongak atau tidak menjauh dari leher.
- 3) *Ramus mandibula* tidak superposisi dengan C1.
- 4) Tidak ada rotasi.

3. Proyeksi RPO (*Right Posterior Oblique*)

a. Posisi Pasien : *supine* di atas brankar.

TEKNIK PEMERIKSAAN *CERVICAL 4* POSISI DENGAN KLINIS TETRAPLEGIA MENGGUNAKAN MODALITAS *DIGITAL RADIOGRAPHY (DR)* DI INSTALASI RADIOLOGI RUMAH SAKIT X

b. Posisi Objek :

- 1) Meletakkan detektor di bawah objek yang akan difoto.
- 2) Mensejajarkan *midsagital* dengan garis tengah detektor.
- 3) Badan dan kepala disudutkan 45° ke arah kanan, diberikan bantal sebagai penyangga agar pasien tetap dalam posisi menyudut atau miring.

c. Central Ray : tegak lurus terhadap detektor

d. Central Point : pada C4

e. FFD : 100 cm

f. Faktor Eksposi : kV 73 mAs 10

g. Kriteria Radiograf :

- 1) Tampak C2-C7.
- 2) *Foramen intervertebralis* dan pedikel terlihat.
- 3) Ruang *discus intervertebralis* dan *foramen intervertebralis* C2-C7 cukup terbuka.
- 4) *Ramus mandibula* tidak superposisi dengan C1.
- 5) Tidak ada rotasi.

4. Proyeksi LPO (*Leaf Posterior Oblique*)

a. Posisi Pasien : *supine* di atas brankar.

b. Posisi Objek :

- 1) Meletakkan detektor di bawah objek yang akan difoto.
- 2) Mensejajarkan *midsagital* dengan garis tengah detektor.
- 3) Badan dan kepala disudutkan 30° ke arah kiri, diberikan bantal sebagai penyangga agar pasien tetap dalam posisi menyudut atau miring. Namun, karena kondisi pasien yang tidak kooperatif sehingga penyudutan paling maksimal hanya bisa dilakukan sekitar 30°.

c. Central Ray : tegak lurus terhadap detektor

d. Central Point : pada C4

e. FFD : 100 cm

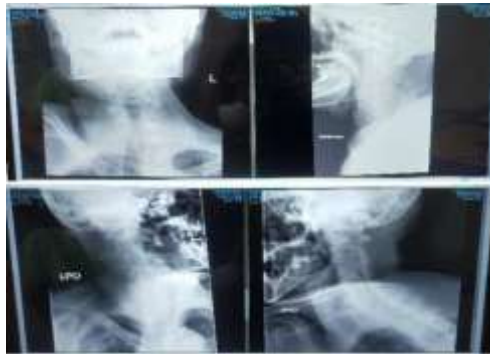
f. Faktor Eksposi : kV 73 mAs 10

g. Kriteria Radiograf :

- 1) Tampak C1-C7.
- 2) *Foramen intervertebralis* dan pedikel tidak terlalu terlihat.
- 3) Ruang *discus intervertebralis* dan *foramen intervertebralis* C2-C7 kurang terbuka.

TEKNIK PEMERIKSAAN *CERVICAL* 4 POSISI DENGAN KLINIS TETRAPLEGIA MENGGUNAKAN MODALITAS *DIGITAL RADIOGRAPHY* (DR) DI INSTALASI RADIOLOGI RUMAH SAKIT X

- 4) *Ramus mandibula* sedikit superposisi dengan C1-C2.
- 5) Tidak ada rotasi.



Gambar 1 Hasil Citra Proyeksi

Dari pemaparan di atas, ada perbedaan teknik pemeriksaan yang ada pada teori dengan yang ada di lapangan. Perbedaannya yaitu pada posisi AP sinar disudutkan 35°, posisi *Lateral* dilakukan dengan tembak samping atau disebut juga *Crosstable*, dan posisi *Oblique* yang mana pasien harus diberi bantuan penyangga badan untuk mempertahankan posisi yang diinginkan. Hal tersebut dilakukan karena kondisi pasien tidak dapat bergerak atau mengendalikan gerak tubuh sehingga pasien tidak kooperatif dalam melakukan pemeriksaan yang sesuai teori ataupun prosedur rumah sakit. Namun, walaupun ada perbedaan dengan teori dan gambar dengan posisi yang kurang optimal, hasil gambar sudah dapat memberikan informasi untuk menegakkan diagnosa dokter.

HASIL

Sakit Umum Daerah Simpang Lima Gumul memiliki kualitas baik dikarenakan sudah dapat memperlihatkan gambar dengan cukup baik dan dapat membantu dokter spesialis radiologi melakukan diagnosa. Walaupun hasil gambar kurang optimal dikarenakan kondisi pasien yang kurang kooperatif tetapi berdasarkan gambar radiograf yang dihasilkan sudah memenuhi kriteria radiograf pemeriksaan *Ossa Cervical* yaitu foto AP untuk memperlihatkan *discus intervertebral*; foto *Lateral* untuk mengevaluasi tinggi *discus intervertebralis*, menilai *oestofitosis*, dan keseluruhan *digment corpus vertebrae cervical*, serta sendi *apoficial*; foto *Oblique* untuk mengevaluasi *foramen intervertebralis*, *pedicels*, *massa articulari*, dan sendi *apoficial*.

Hasil bacaan dokter:

TS. Yth, Foto *Cervical AP / Lateral / Oblique* kanan kiri: (posisi tidak optimal) Tampak *deformitas* dan dislokasi C4

Tampak *osteofit* di *uncocervical* dan *procesus articularis* di C5-C6 kanan kiri yang menyebabkan *stenosis foramina intervertebralis* di level C4-C5, C5-C6 kanan kiri

TEKNIK PEMERIKSAAN *CERVICAL* 4 POSISI DENGAN KLINIS TETRAPLEGIA MENGGUNAKAN MODALITAS *DIGITAL RADIOGRAPHY (DR)* DI INSTALASI RADIOLOGI RUMAH SAKIT X

Trabekulasi tulang normal

Superior dan *inferior endplate* di luar lesi tampak baik Tak tampak kalsifikasi abnormal

Tak tampak *paravertebral soft tissue mass / swelling Retropharyngeal*space normal

Retrotracheal space normal *Tracea* di tengah *airway* patent

KESIMPULAN:

- Susp. fraktur dislokasi C4
- *Spondylosis uncocervical* dan *Spondyloarthritis* di C5-C6 kanan kiri yang menyebabkan *stenosis foramina intervertebralis* di level C4-C5, C5-C6 kanan kiri

PEMBAHASAN

Prosedur kerja dalam pemeriksaan *cervical* di Instalasi Radiologi Rumah Sakit Umum Daerah Simpang Lima Gumul yaitu pertama menerima dan membaca surat permintaan foto yang dibawa perawat yang mengantar pasien ke ruang radiologi. Kemudian, memasukkan data pasien ke monitor dan memastikan kembali identitas pasien sudah benar. Ketika akan memposisikan pasien menggunakan bahasa yang sopan. Memberikan pengertian kepada pasien sesederhana mungkin agar mudah dimengerti dan proses ekspose berjalan baik. Setelah memposisikan pasien selesai, instruksikan kepada pasien agar tidak bergerak dan saat akan melakukan ekspose pastikan memantau pasien dari kaca pelindung untuk menghindari adanya *reject*.

Agar hasil gambar terlihat bagus, maka harus pandai mengatur faktor eksposi sehingga kontras dan densitas yang didapat tepat sesuai kebutuhan. Dari hasil pemeriksaan pada kasus ini, diketahui bahwa pasien mengalami fraktur dislokasi dan *spondylosis uncocervical* serta *spondyloarthritis*.

Dari pemaparan di atas, ada perbedaan teknik pemeriksaan yang ada pada teori dengan yang ada di lapangan. Perbedaannya yaitu pada ada di lapangan posisi AP arah sinar disudutkan 35°, posisi *Lateral* dilakukan dengan tembak samping atau disebut juga *Crosstable*, dan posisi *Oblique* yang mana pasien harus diberi bantuan penyangga badan untuk mempertahankan posisi yang diinginkan dan arah sinar tidak disudutkan. Hal tersebut dilakukan karena kondisi pasien tidak dapat bergerak atau mengendalikan gerak tubuh sehingga pasien tidak kooperatif dalam melakukan pemeriksaan yang sesuai teori ataupun standar prosedur rumah sakit. Namun, walaupun ada perbedaan dengan teori dan posisi yang kurang optimal, hasil gambar sudah dapat memberikan informasi untuk menegakkan diagnosa dokter.

KESIMPULAN

Pada pemeriksaan foto rontgen *Ossa Cervical* yang dilakukan di Instalasi Radiologi Rumah Sakit Umum Daerah Simpang Lima Gumul menggunakan proyeksi AP, *Lateral*, *Oblique* (RPO

TEKNIK PEMERIKSAAN *CERVICAL 4* POSISI DENGAN KLINIS TETRAPLEGIA MENGGUNAKAN MODALITAS *DIGITAL RADIOGRAPHY (DR)* DI INSTALASI RADIOLOGI RUMAH SAKIT X

dan LPO) dengan batas kolimator atas 3 cm diatas MAE dan batas bawah T1 atau 3 cm dibawah bahu. Dari pemeriksaan radiografi *Ossa Cervical* tersebut dapat dilihat struktur anatomi dan patologi dengan cukup jelas. Dengan demikian, dapat disimpulkan bahwa pada pemeriksaan foto rontgen yang dilakukan oleh Tn. P tampak adanya fraktur dislokasi C4, *Spondylosis unco-cervical*, dan *spondyloarthrosis* di C5-C6 kanan kiri.

REFERENSI

- BAPETEN. 2003. *Keputusan Kepala Badan Pengawas Tenaga Nuklir Nomor 01-P /Ka-BAPETEN/I-03 Tentang Pedoman Dosis Pasien Radiodiagnostik*. BAPETEN. Jakarta
- BAPETEN. 2020. *Peraturan Badan Pengawas Tenaga Nuklir Republik Indonesia Nomor 4 Tahun 2020 Tentang Keselamatan Radiasi Pada Penggunaan Pesawat Sinar-X Dalam Radiologi Diagnostik dan Intervensional*. BAPETEN. Jakarta
- Bontrager, K. L. 2018. *Textbook of Positioning and Related Anatomy*. 9th ed. St. Louis: CV. Mosby Company
- Farida Wahyuni, S. S. 2019. Gambaran Pemeriksaan Cervical Right Posterior Oblique Menggunakan Central Ray Tegak Lurus Dan 15° Cephalad Pada Kasus Cervical Root Syndrome. *Jurnal Health Care Media*. Vol. 3 No. 5 April 2019, 1-6.
- Harahap, U. N. 2020. Gambaran Penyebab Terjadinya Spinal Cord Injury Pada Pasien Di Ruang Rawat Inap RS. ORTOPEDI PROF DR. R. SOEHARSO SURAKARTA. *Skripsi*. Stikes Januari 2024].
- Kandola, A. 2020. *Everything you need to know about tetraplegia*. Retrieved from medicalnewstoday: <https://www.medicalnewstoday.com/articles/tetraplegia> [Diakses; 14 Februari 2024].
Kusuma Husada Surakarta.
- MR, A. L. 2020. Pemeriksaan Radiografi Vertebra Cervical Dengan Klinis Cervical Syndrome. *Karya Ilmiah*. POLTEKES KEMENKES Semarang.
- Paul Slosar, M. O. 2019. *Cervical Spine Anatomy*. Retrieved from spine-health: <https://www.spine-health.com/conditions/spine-anatomy/cervical-spine-anatomy> [Diakses; 14 Februari 2024].
- Radiologyedu. 2014. *Digital Radiografi*. Retrieved from radiologyedu: <http://radiologyedu.blogspot.com/2014/01/digital-radiografi.html> [Diakses; 24
- Sudadi, S. R. 2022. Weaning Ventilator Pada Pasien Tetraparese Neglected Cervical Spondiloptosis Dengan Dislokasi Faset Bilateral Cervical 5-6 Dan Spinal Cord Injury Inkomplet Level Cervical 6. *Jurnal Komplikasi Anestesi*. Volume 9 Nomor 2, Maret 2022, 8-19.
- T.Kuo, D. 2023. *Cervical Spondylosis*. Retrieved from National Library of Medicine: <https://www.ncbi.nlm.nih.gov/books/NBK551557/> [Diakses; 14 Februari 2024].

